

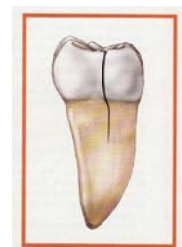
Cracked Teeth

亀裂の入った歯

Your Guide to Cracked Teeth 亀裂の入った歯へのあなたの手引き

さらに見識のある処置として、歯科医は人々の歯を長く保護するように助けています。何故なら人々は長く生き、更にストレスの多い生活の中さらに長い間、固いものを噛んだりし、歯ぎしりしたり、食いしばったり亀裂を導く習慣に彼らの歯はさらされるのです。これらの習慣は、私たちの歯を更に亀裂を受けやすくします。

あなたがこの小冊子を読んでいるのはあなたの歯科医か歯髄医があなたの歯に亀裂があるかもしれないと告げたからでしょう。割れた歯は噛んだ時、噛んだ圧力から解放された時、極端な温度にさらされる時、不規則で定まらない痛みを含む様々な種類の症状を見せます。多くのケースでは、痛みは来たり、去ったりし、歯科医はどの歯が不快感の原因なのか場所を探し当てるのに苦労するかもしれません。



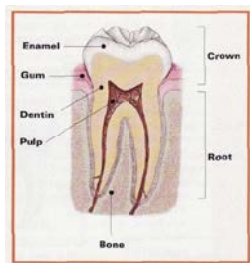
Why have I been referred to an endodontist? 何故歯髄医に紹介されたのですか？

すべての歯髄医は、亀裂の入った歯の診断と治療について歯科学校で訓練を受けています。いくつかの亀裂の入った歯は、とりわけ診断が難しい場合にも関わらず治療は根管治療を含むかもしれません。あなたが歯髄医に紹介されたのはそういう理由です。

歯髄医は珍しい歯痛の治療について診断と診察を含め少なくとも2年以上更なる教育を受けています。亀裂の歯の痛みは、しばしば歯の髄質の内側の組織のダメージを受けたところからきます。歯髄治療は根管治療として知られていますが、痛みから解き放ちます。早い診断がたいへん重要です。車のフロントガラスの亀裂のように歯の亀裂は最初は小さくゆっくりと進行します。早急に亀裂は発見され治療されるなら、あなたの歯にとってよりよい救済のチャンスになります。

歯髄医の積んだ特別なトレーニングと経験は、歯に亀裂が疑われるときには、たいへん貴重です。

Why does a cracked tooth hurt? 何故ひびの入った歯はいたむのですか？



歯の解剖学的構造について何かを知ることは、何故ひびの入った歯が痛むのかを理解する助けになります。歯の中は白いエナメル質と硬い層、象牙質と呼ばれているところの下には、中に柔らかい組織があり、歯髄と呼ばれています。歯髄は、血管、神経、そして結合する組織を包含しています。

外側の硬い組織に亀裂が入ったとき、咀嚼が部分の動きの原因になり、歯髄が炎症を起こさせる可能性があります。噛む圧力から開放されると亀裂はすぐに元に戻り、結果として瞬間的な鋭い痛みになります。何度も繰り返し噛むことにより歯髄の炎症は起きます。最終的に歯髄のその部分は損傷を受け、もはや自分で治療することはありません。歯は噛むときに痛だけでなく、温度に極端に過敏になります。その時には亀裂の入った歯自体すべてが痛み始めているかもしれません。広範囲な亀裂は歯髄を感染症に導き、それは、歯を取り囲む歯茎を中心に広がる可能性があります。

Types of cracks

亀裂の入った歯には沢山の異なったタイプものがあります。治療と結果はあなたの歯のタイプ、場所、どのくらい厳しい亀裂かによります。

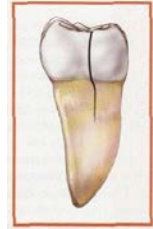
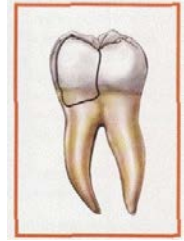
Craze lines 細かいひびのライン

ひびの線が小さい亀裂は、外のエナメル質に影響を及ぼすだけです。これらの亀裂は大人の歯には非常に良くあることです。ひびの線はとても浅く、痛みの原因にはならず、外観以外は何も心配はないでしょう。

Fractured cusp 割れた尖端

尖端（噛む表面の部分）は弱くなり、時々結果として割れ目が生じます。弱くなった尖端は自分で壊れ、歯科医によって取り除かなければいけないかもしれません。これが起きるときには、痛みは通常取り除かれます。崩れた尖端が歯髄に損傷を及ぼすことはまれで、根管治療が必要になることはあまりありません。

歯は、通常あなたの歯科医によってクラウン（冠）に復帰されます。



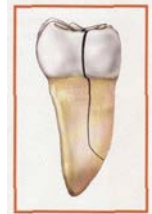
この割れは、咀嚼する表面から垂直に根に向かって伸びます。時々、割れは歯茎の線の下に入り、そして厳しい事例では、根管に伸びていくかもしれません。割れた歯は完全に分離しはっきりした2つの切片になっているわけではありません。裂けた場所により、歯髄が損傷を受けることは通常のことだからです。根管治療は、損傷を受けた歯髄を扱うのにしばしば必要になります。あなたの歯科医はその後、裂けた歯を守り、縛るためにクラウンで復元するでしょう。

早期の診断が大切です。高い倍率と特別なライトでさえ、亀裂の広がりや深さを確定するのは時として非常に難しいものです。亀裂の入ったまま治療しない歯は段々に悪化し、ついにはその歯を失う結果に終わります。早期の診断と治療がそれらの歯を救うために不可欠です。

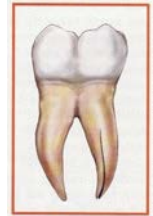
Split tooth 縦に分裂した歯

分裂した歯は、多くの場合ひびの入った歯が長い期間をかけて進行した結果です。分裂した歯は、はっきりした区分のひびにより識別され、分離しています。分裂した歯は、決して無傷で救うことはできません。

どのような位置にひびの広がっているかによりどこかの一部分が救えるかどうか判断されるでしょう。まれな例として、あなたの歯科医の歯髄治療とクラウンか他の修復が歯の一部分を救うかもしれません。



Vertical root Fracture 垂直の根の破断



垂直の根の破断は、歯の根から始まりそして咀嚼する面の方向に伸びていきます。それらは、時々極小の信号と症状を見せ、それゆえに気づかれずに進むかもしれません。垂直の根の破断は時々取り囲む骨や歯茎が病気に感染したときに発見されます。治療は通常抜歯を含みます。もし破断した根の切除により歯の一部分が救える場合には時として歯髄手術が適切です。

Will my tooth completely heal? 私の歯は、完全に治癒しますか？

等しくなくこわれた骨、ひびの入った歯の中の裂け目は決して治癒しません。治療にも関わらず、いくつかのひびは進行し分割し、結局歯を失うことになるかもしれません。ひびの入った歯にクラウンをかぶせることは、最大の保護になりますが、すべてのケースが成功するわけではありません。

あなたの受けるすべての治療は、ひびが悪化する見込みを減らし、痛みから解放するために重要です。一度治療を受けたのであれば、ほとんどのひびの入った歯は機能を継続し、数年もの間快適な咀嚼を提供します。あなたの歯医者が歯髄医と診断と治療の提案について話をなさってください。彼らは、どのようにあなたの自然の歯を保護していくかそして歯の健康を最適に成就するための方法をアドバイスしてくれるでしょう。

For More Information さらに情報

もし、あなたがひびの入った歯の治療についてさらに情報をお知りになりたいければ、歯髄医は喜んであなたと話しをするでしょう。あなたは、アメリカン アソシエーション オブ エンドドンティスト(American Association of Endodontists)にお手紙を書かれるか、AAEのウェブサイトをご覧ください。

<http://www.aae.org>.

American Association of Endodontists
211 East Chicago Avenue, Suite 1100
Chicago, Illinois 60611
<http://www.aae.org>.